

MELANOMA MALIGNO DE CANAL ANAL

MELANOMA MALIGNO OF THE ANAL CANAL

José Pereira GALVÃO-JUNIOR¹, José Abílio OLIVEIRA-NETO¹, Juliana Cristina Romero Rojas RAMOS²,
Fernando Issamu TABUSHI², Fernanda Marcondes RIBAS²

REV. MÉD. PARANÁ/1673

INTRODUÇÃO

O melanoma anorretal é neoplasia pouco comum, mas muito agressivo, com prognóstico desfavorável⁵. Tem incidência muito rara, em torno de 0,1-1,2% dos tumores malignos desta localização.

O objetivo deste estudo é relatar um caso de achado e tratamento precoces.

RELATO DE CASO

Mulher de 74 anos, agricultora, com queixas de dor ao evacuar de pequena intensidade, associada a sangramento retal por presença de pólipos em região anal há 1 ano. Referia também aparecimento de “tumoração” dolorosa em região inguinal direita. Ao exame não apresentava lesões cutâneas perianais suspeitas. Há 30 dias tinha sido realizada polipectomia e o histopatológico concluiu ser melanoma maligno nodular, com margens de ressecção comprometidas (Figura 1). A biópsia do nódulo na região inguinal foi inconclusiva para células neoplásicas.

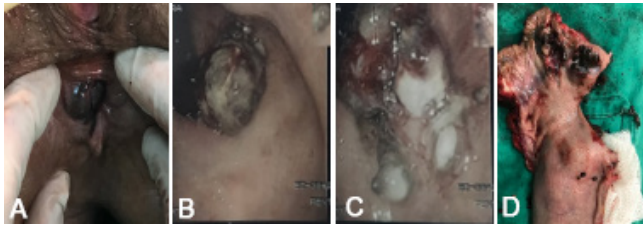


FIGURA 1 – A) INSPEÇÃO CIRÚRGICA PEROPERATÓRIA; B E C) VISÃO COLONOSCÓPICA; D) ESPÉCIME CIRÚRGICO.

Nos exames de estadiamento, a colonoscopia (Figura 1B e C) evidenciou pólipo trombosado junto à margem anal, que fora biopsiado, e confirmou, mais uma vez, ser melanoma maligno nodular. Marcadores tumorais estavam normais e CT abdominal e pélvica (Figura 2) mostrou acentuado espessamento parietal do reto (com predomínio à direita) e do ânus com massas linfodais pararetais, para-anaís e pré-sacrais. A ultrassonografia da região inguinal apresentou nódulo sólido, hipocóico de ecotextura heterogênea, característico de linfadenomegalia com provável comprometimento secundário.

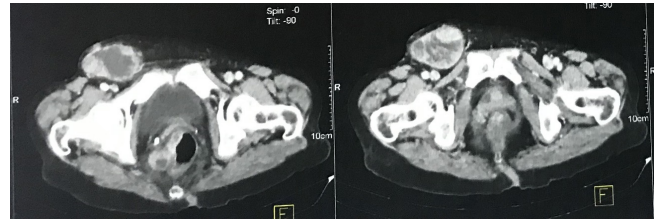


FIGURA 2 – TOMOGRAFIA DE ABDOME E PELVE: ESPES-SAMENTO PARIETAL DO RETO (COM PREDOMÍNIO À DIREITA) E DO ÂNUS (SETAS)

A paciente foi submetida à amputação abdominoperineal do reto (operação de Miles, Figura 1D) apresentando, no 5º dia, deiscência da parede abdominal; foi reoperada com achado intraoperatório de hérnia paracolostomal. Evoluiu posteriormente com quadro de pneumonia com boa evolução, recebendo alta no 12º dia. O anatomopatológico mostrou tratar-se de melanoma de canal anal da transição anorretal, pigmentado, estendendo-se até submucosa, presença de invasão angiolinfática e margens cirúrgicas livres de neoplasia, com presença de metástase em 4 de 7 linfonodos.

DISCUSSÃO

Tumores do ânus são neoplasias pouco frequentes em comparação a outras do trato digestivo. O tumor mais frequente do canal anal e perianal é o carcinoma de células escamosas (CCE)¹. Existe significativa associação entre ele e a infecção pelo papilomavírus humano, o que representou grande avanço no controle destes tumores e sua possível prevenção através do uso de vacinas. Outros tumores do canal anal, bem menos comuns, são os carcinomas basocelular, melanomas e adenocarcinoma⁴. A classificação atual da Organização Mundial de Saúde para os tumores do ânus define as neoplasias intraepiteliais e os tumores invasivos. As intraepiteliais são consideradas precursoras do CCE anal. Os carcinomas invasivos são classificados como CCE, adenocarcinoma, adenocarcinoma mucinoso, carcinoma de pequenas células e carcinoma indiferenciado. Os tumores de margem anal incluem carcinoma de células escamosas, assim como seu precursor AIN 3, sinônimo de carcinoma in situ e conhecido anteriormente como doença de Bowen. Outros tumores

da margem anal incluem os condilomas gigantes (carcinoma verrucoso), carcinoma basocelular e doença de Paget^{2,6}.

A anatomia linfática desta região é um fator adjuvante na disseminação local e à distância, característica neste caso. A drenagem linfática do canal anal superior e esfíncter anal interno é para cima nos linfáticos submucosos e intramurais do reto que então drenam para os nódulos perirretais do mesorreto e finalmente aos nódulos mesentéricos inferiores. O canal anal inferior e linfáticos do esfíncter anal externo drenam para baixo através de plexos perianais em vasos que, posteriormente, drenam para os gânglios linfáticos inguinais externos. Esta forte associação dos gânglios inguinais predispõe ao aparecimento precoce de linfadenomegalias de cadeias nas regiões inguinais⁷.

Nos EUA a incidência dos CCE é estimada entre 0,2-1,4/100.000 com leve predomínio em mulheres^{6,7}. A idade média

de início da doença é de 60 anos. Apresenta baixa incidência e representa 0,4-1,6% de todos os melanomas e 1% dos do canal anal^{2,3}. Caracteriza-se por sintomas inespecíficos e o diagnóstico diferencial com outras lesões do reto e ânus costumam ser difíceis. As queixas mais comuns são sangramento, dor retal, tenesmo e alterações nos hábitos intestinais. O tempo de sobrevida global é de 10-19 meses após o diagnóstico. Os dados existentes sugerem que, embora os procedimentos cirúrgicos estendidos para estes casos não proporcionem benefício de sobrevida, parece haver benefício significativo quando se obtém ressecção R0^{8,9}. Recomenda-se, o uso de congelamento intraoperatório para assegurar que a ressecção seja realizada com margens livres^{8,10}.

REFERÊNCIAS

1. Daniel Leonard, M.D., David Beddy, M.D. and Eric J. Dozois, M.D. 1. Neoplasms of Anal Canal and Perianal Skin.
2. Rogerio Serafim Parra, Ana Luiza Normanha Ribeiro de Almeida, Giovana Bacheга Badiale, Margarida Maria Fernandes da Silva Moraes, José Joaquim Ribeiro Rocha, Omar Féres. Melanoma of the anal canal. Escola de Medicina da Universidade de São Paulo, Ribeirão Preto, Divisão de Coloproctologia.
3. P Carcoforo, M.T Raiji, G.M Palini, M.Pedriali, U Maestroni, G Soliani, A Detroia, M.V Zanzi, A.L Manna, J.G Crompton, R.C Langan, A Stojadinovic, I Avital. Primary Anorectal Melanoma: An Update.
4. Eduardo Henrique PIROLA, Felipe Piccarone Gonçalves RIBEIRO, Fernanda Junqueira Cesar PIROLA, Camila COSMO, Melany Di BIASI. Melanoma anal e adenocarcinoma de colon sincrônicos: Relato de caso e revisão de diagnóstico e conduta. ABCD, arq. bras. cir. dig. vol.29 no.4 São Paulo Oct./Dec. 2016.
5. Maliha Khan, Nora Bucher, Ahmed Elhassan, Aram Barbaryan, Alaa M. Ali Nasir, Hussain Aibek, E. Mirrakhimov. Primary Anorectal Melanoma. Department of Internal Medicine, Presence Saint Joseph Hospital, Chicago, Ill., USA.
6. Marc Singer, MD and Matthew G. Mutch, MD. Anal Melanoma. Clin. Colon Surg. 2006 may, 19 (2): 78-87.
7. Andreada Costa Veloso, Jaime Coelho Carlos Magno, José Antonio Dias da Cunha e Silva. Melanoma Anal: tumor raro, mas catastrófico. Journal of Coloproctology, Vol. 34, Issue 1, January-April 2014, Pages 9-13.
8. Roxana Barbus, MD¹, Alin Rancea, MD, ASS. Prof., Bogdan Fetica, MD, Zeno Spârchez, MD, PhD, Gabriel Kacsó, MD, PhD. Malignant melanoma of the anal canal: a case report. Journal of Contemporary Brachytherapy (2009/volume 1/ number 3).
9. P J Nilsson, B K Ragnarsson-Olding. Importance of clear resection margins in anorectal malignant melanoma. British Journal of Surgery 2010, 97 (1): 98-103.
10. J Knowles, A C Lynch, S K Warrier, M Henderson, A G Heriot. A case series of anal melanoma including the results of treatment with imatinib in selected patients. Colorectal Disease : the Official Journal of the Association of Coloproctology of Great Britain and Ireland 2016 Sep; 18 (9) : 877-82.