

ABORDAGEM VIDEOLAPAROSCÓPICA NA SÍNDROME DE DUNBAR

VIDEOLAPAROSCOPIC APPROACH IN DUNBAR'S SYNDROME

Marcelo de Macedo MÁXIMO¹, Juliana Cristina Romero Rojas RAMOS², Fernanda Marcondes RIBAS², Paulo Afonso Nunes NASSIF², Luiz Martins COLLAÇO², Mauricio Marcondes RIBAS²

REV. MÉD. PARANÁ 71(661)

INTRODUÇÃO

A compressão extrínseca do tronco celiaco pelo ligamento arqueado mediano, conhecida como síndrome da compressão do tronco celiaco, é doença rara descrita inicialmente por Harjola em 1963, e que posteriormente foi relacionada a achados radiológicos por Dunbar. Benjamin Lipshutz há mais de 100 anos descreveu esta alteração anatômica^{13,17}.

O ligamento arqueado mediano é estrutura fibrosa, formada por tecido conjuntivo ao nível da 12^a. vértebra torácica unindo os pilares diafragmáticos e conectando anteriormente a crura diafragmática, constituindo o arco aórtico. Na maioria das vezes o tronco celiaco tem sua origem na aorta abdominal entre os níveis T11 e L1¹¹. A porção crural diafragmática (ligamento arqueado mediano) tem sua origem ao nível de L2. A origem mais alta do tronco celiaco ou a inserção mais baixa dos pilares diafragmáticos¹³ ocorre entre 10-25% e pode estar relacionado como fator predisponente à gênese da síndrome¹¹. Ela é o resultado da compressão extrínseca do tronco e/ou do gânglio celiaco pelo ligamento arqueado durante a expiração, levando à dor abdominal crônica e perda da qualidade de vida¹³. Por ser acompanhada por sintomatologia inespecífica há dificuldade de diagnóstico, principalmente na emergência. Entre os sintomas comuns tem-se: dor epigástrica geralmente tipo cólica, plenitude pós-prandial, náusea, vômito, diarreia, perda ponderal, restrição inspiratória; é mais comum em mulheres entre os 30-50 anos.

RELATO DO CASO

Homem de 55 anos, atleta, deu entrada no pronto-socorro com queixa de dor abdominal tipo cólica em mesogástrico, associada à náusea, plenitude e mal-estar geral de início há 3 h após desjejum. Nega alergias ou doenças de relevância e estava em uso com glucosamina e condroitina diariamente. Foi atendido e medicado na emergência sem melhora. Assim, foi submetida à análises clínicas (hemograma, função renal, eletrólitos, função hepática, PCR) que estavam dentro da normalidade; evoluiu-se no diagnóstico com tomografia de abdome total (Figura 1A) com contraste que revelou “tronco celiaco com estenose segmentar com cerca de 50%, associado à dilatação de alças jejunais com baixa impregnação mural pelo meio de contraste”.

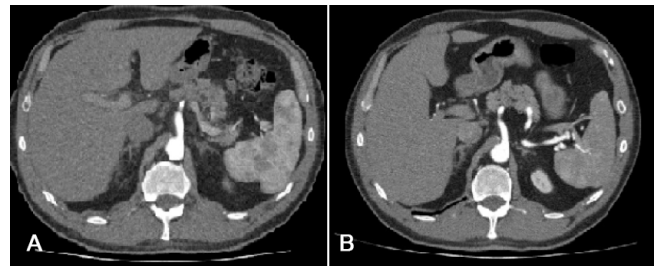


FIGURA 1 – A) TOMOGRAFIA COM ESTENOSE SEGMENTAR; B) ANGIOTOMOGRAFIA COM COMPRESSÃO EXTRÍNSECA

Dado ao resultado dos exames e persistência do quadro algíco, ele foi internado e iniciado tratamento clínico com jejum, sintomáticos e anticoagulação (enoxaparina 80 mg SC), para prevenção de evento trombo embólico como hipótese diagnóstica. Quarenta e oito horas depois apresentava-se assintomático, exames laboratoriais sem alterações, sendo reintroduzido dieta de prova. Foi realizada ainda angiotomografia (Figura 1B) a qual demonstrou “tronco celiaco com estenose segmentar com melhora da distensão de alças jejunais em relação a tomografia da admissão”. Paciente obteve alta hospitalar em uso de rivaroxabana 20 mg via oral ao dia e orientação para realização de ultrassonografia de abdome com Doppler colorido para melhor avaliação do tronco celiaco. Retornou 45 dias depois com o exame (Figura 2A) que revelou: “tronco celiaco de aspecto morfológico normal, destacando-se a cerca de 6 mm distais à sua origem, área de turbilhamento espectral, com aumento das velocidades relativas, compatível com estenose de 50-70%.

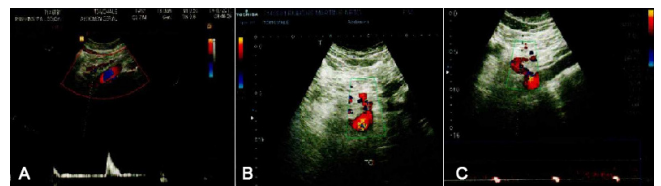


FIGURA 2 – A) ULTRASSONOGRAFIA COM DOPPLER COM ÁREA DE TURBILHONAMENTO ESPECTRAL E AUMENTO DA VELOCIDADE RELATIVA, COMPATÍVEL COM ESTENOSE; B E C) CONTROLE 90 DIAS APÓS A INTERVENÇÃO CIRÚRGICA, SEM ALTERAÇÕES SIGNIFICATIVAS AO MÉTODO.

Com base nesta informação obtida no USG com doppler foi indicado tratamento cirúrgico videolaparoscópico devido à compressão extrínseca do tronco, com secção do ligamento arqueado mediano, após dissecação do tronco celiaco e es-

Trabalho realizado no ¹Colégio Brasileiro de Cirurgia Digestiva, São Paulo, SP, Brasil; ²Faculdade Evangélica Mackenzie do Paraná, Curitiba, PR, Brasil.

DESCRITORES - Ligamento arqueado mediano. Síndrome de Dunbar. Dor abdominal crônica. Síndrome da compressão do tronco celiaco.

HEADINGS - Median arcuate ligament. Dunbar syndrome. Laparoscopic treatment. Coeliac trunk syndrome.

truturas adjacentes. No procedimento, utilizou-se o seguinte posicionamento para dos 5 trocárteres: paramediano esquerdo supraumbilical de 10 mm para óptica; hipocôndrio direito de 5 mm para pinça dissectora; hipocôndrio esquerdo de 5 mm para pinça de energia avançada; e xifoide de 5 mm para afastador de fígado¹². A tática cirúrgica foi abordagem tanto cranial como caudal ao tronco celiaco utilizando pinça de energia, expondo e dissecando o hiato esofágico, artéria hepática, tronco celiaco, identificação das fibras do ligamento arqueado para secção do tecido fibrótico; com isto ocorrer eudescompressão do tronco celiaco. Adicionou-se dreno à vácuo, Blake número 19, retirado na alta hospitalar recebida 48 h após o procedimento, sem queixas. Como controle realizou ultrassonografia de abdome com Doppler (Figuras 2A e B) 90 dias após a intervenção cirúrgica, sem alterações significativas ao método.

DISCUSSÃO

Algumas controvérsias acompanham a síndrome, visto que aspectos do diagnóstico e tratamento não estão bem estabelecidos^{2,5,13,15}. A maioria dos achados na literatura estão sedimentados em relatos de caso ou séries com poucos pacientes, mas os autores apontam a compressão do tronco celiaco pelo ligamento arqueado⁴, como a principal causa, presente em até 24% dos pacientes¹³. A incidência é estimada em 2/100.000 habitantes¹¹.

A síndrome apresenta como sintomatologia: dor abdominal epigástrica geralmente tipo cólica, plenitude pós-prandial, náusea, vômito, diarreia, perda ponderal, náusea e vômito e distúrbio de motilidade. Estudo da Clínica Mayo, USA³ com 36 pacientes apontou 94% dor abdominal, 80% plenitude pós-prandial, 50% com perda ponderal, 39% distensão abdominal, 55,6% náusea e vômito e 8% dor abdominal relacionada ao esforço físico.

Outras doenças podem apresentar sintomas semelhantes e devem ser consideradas como diagnóstico diferencial: esofagite, pancreatite, colelitíase e intolerância alimentar.

Existe grande variedade na gênese da fisiopatologia da doença¹³; as teorias mais aceitas são a compressão do tronco e ganglio celiaco pelo espessamento das fibras do ligamento arqueado; implantação alta do tronco celiaco na aorta - que também pode ser responsável pelo comprometimento da artéria mesentérica além do tronco celiaco, e explicaria a angina abdominal^{14,15}.

Apesar de não existir consenso sobre qual a sequência ideal de exames a ser adotada, é sempre sugerido a ultrassonografia com Doppler por ser não invasivo que oferece informações anatômicas e fisiológicas do tronco celiaco e da artéria mesentérica superior e a mensuração de seus fluxos com alta sensibilidade (57-87%^{8,20}). A tomografia computadorizada com contraste pode demonstrar vasos colaterais peripancreáticos e dilatação pós-estenótica. A angiotomografia pode revelar estreitamento focal assimétrico da porção proximal do vaso com dilatação pós-estenótica, impressão côncava na superfície do vaso - considerado exame padrão-ouro.

Tratamento de escolha é videolaparoscópico⁷ ou utilizando plataforma robótica^{6,20}. Recomenda-se a secção do ligamento arqueado mediano com a liberação do tronco celiaco. Os procedimentos endovasculares, como enxertos e endopróteses, são reservados para recorrência ou persistência dos sintomas pós-operatórios^{1, 8, 9, 10, 11, 16, 18, 19}.

A patogênese ainda permanece obscura e seu diagnóstico depende inicialmente de alto índice de suspeição em pacientes com sintomatologia vaga.

REFERÊNCIAS

1. Abby Spadin, Ryan Misk, Atypical Presentation of Median Arcuate Ligament Syndrome in the Emergency Department, *Clinical Practice and Cases in Emergency Medicine*, 2019, doi 10.5811/cpcem.2019.9.44075
2. Aper Ozel, Osman Ozdogan, Abdullah S Mahmutoglu, Zeki Karpat, Ultrasonographic Diagnosis of Median Arcuate Ligament Syndrome: a report of two cases
3. Erinn N. Kim, Kathleen Lamb, Daniel Relles, Neil Moudgill, Paul J. DiMuzio, Joshua A. Eisenberg, Median Arcuate Ligament Syndrome-Review of This Rare Disease, *JAMA Surgery*, 2016
4. Fredy Brody, James A. Randall, Richard L. Amdur, Anton N. Sidway, A predictive model for patients with median arcuate ligament syndrome, *Surgical Endoscopy*, Springer Science Nature 2018, doi 10.1007/s00464-018-6240-y
5. Giovana M Santos, Luiz A M Viarengo, Marcos D P Oliveira, Síndrome da Compressão da Artéria Celiaca - Relato de Caso, *Jornal Vascular Brasileiro*, 2018, doi 10.1590/1677-5459.009418
6. Javier A. Cienfuegos, Mateo G. Estevez, Miguel Ruiz-Canela, Fernando Prado, Alberto Díez Caballero, Isabel vivas, Jose Inacio Bilbao, Pablo Marti-Cruchaga, Gabriel Zozaya, Vitor Valenti, Jose Luiz H. Lizoain, Fernando Rotellar, Laparoscopic Treatment of Median Arcuate Ligament Syndrome: Analysis of Long-Term Outcomes and Predictive Factors, *J Gastrointest Surg*, 2017, doi 10.1007/s11605-017-3635-3
7. Julio C. U. Coelho, Jean C. da Silva, Micheli F. Domingos, João A.N. Paulin, Guilherme F. Ferronato, Tratamento Laparoscópico da Síndrome de Compressão do Tronco celiaco: relato de Caso, *ABCD Arq Bras. Cir. Dig.*, 2015, doi 10.1590/50102-6720201500030020
8. Luis Henrique Gil França, Carla Mottin, Tratamento Cirúrgico da Síndrome de Dunbar, *Jornal Vascular Brasileiro*, volume 12 número 1, Porto Alegre, Jan./Mar. 2013, ISSN 1677-5449, doi 10.1590/S1677-54492013000100012
9. Luca Garriboli, Tommaso Miccoli, Isacco Damoli, Roberto Rossini, Carlo Alberto Sartori, Giacomo Ruffo, Antonio Maria Jamello, Hybrid Laparoscopic and Endovascular Treatment of Median Arcuate Ligament Syndrome: Case Report and Review of Literature, *Annals of Vascular Surgery*, 2019, doi 10.1016/j.avsg.2019.08.077
10. Mansur Duran, Florian Simon, Neslihan Ertas, Hubert Schelzig, Nikolaos Floros, Open Vascular Treatment of Median Arcuate Ligament Syndrome, *BMC-Surgery US National Library of Medicine*, 2017, doi 10.1186/s12893-017-02289-8
11. Maximilian P. Schwermann, Francisco E. S.M. Filho, Felipe M. Cunha, Krisna S. Andrade, Andre N. Benevides, Olavo N.A. Junior, Tratamento Laparoscópico da Síndrome do Ligamento Arqueado Mediano, *Relato de Caso Cir.* 2019;5(3):e2207, 2019, doi 10.30928/2527-2039e-20192207
12. M. Rubinkiewicz, P.K. Ramakrishnan, B.M. Henry, J. Roy, A. Budzyski, Laparoscopic Decompression as treatment for Median Arcuate Ligament Syndrome, *Annals of The Royal College of Surgeons of England*, 2015, doi 10.1308/rcsann.2015.0025
13. M. Sahm, R. Otto, M. Pross, T. Scholbach, R. Mantke, Laparoscopy the Therapy of the Coelic artery Compression Syndrome: a critical analysis of the current standard procedure, *The Royal College of Surgeons – Vascular Surgery*, 2019, doi 10.1308/rcsann.2019.0121
14. Orlando J. M. Torres, Ozimo P. Gama-Filho, Camila C. S. Torres, Ricardo M. Medeiros, Caio M. B. Oliveira, Laparoscopic Treatment of Dunbar Syndrome: A Case Report, *International Journal of Surgery Case Reports*, 2017, doi 10.1016/j.ijscr.2017.06.056
15. Selma R. O. Raymundo, Kassin M. K. Hussain, Adinaldo Adhemar Menezes da Silva, José M. P. de Godoy, Luiz Fernando Reis, Luis C. Nagato, Angina Abdominal Secundária à Síndrome do Tronco Celiaco: relato de caso e revisão da literatura, *Cir. Vasc. Angiol.*:17:202-207
16. Simone Fajer, Randall Cornateanu, Ronen Ghinea, Roye Inbar, Shmuel Avital, Laparoscopic repair of Median Arcuate Ligament Syndrome: a New approach, *Surgeon at Work – American College of Surgeons*, 2014, doi 10.1016/j.jamcollsurg.2014.08.009
17. Tagore Sunkara, Megan e Caughey, Kevin Cai Zhen, Brian Chiong, Vinaya Gaduputi, Dunbar Syndrome – A Rare Cause of Foregut Ischemia, *Journal of Clinical and Diagnostic Research US National Library of Medicine*, 2017, doi 10.7860/JCDR/2017/28142.10267
18. Takehiko Hanaki, Shiori Fukuta, Masaru Okamoto, Ayumi Tsuda, Takuki Yagy, Shochi Urushibara, Kenenori Endo, Kazunori Suzuki, Seiichi Nakamura, Masa hidel keguchi, Median Arcuate Ligament Syndrome and Aneurysm in the Pancreaticoduodenal artery Detected by Retroperitoneal Hemorrhage: A report case, *Clinical Case Reports US National Library of Medicine*, 2018, doi 10.1002/ccr3.1643
19. Usah Khrucharoen, Yen Yi Juo, Yassanaiha, J. Paul Finn, Juan C. Jimenez, Erik P. Duston, Factors associated with Symptomatology of Celiac Artery Compression and Outcomes Following Median Arcuate Ligament Release, *ELSEVIER*, 2019
20. Zhipeng Sun, Dongdong Zhang, Guangzhong Xu, Nengwei Zang, Laparoscopic Treatment of Median Arcuate Ligament Syndrome, Mini-Review, *Intractable Rare Diseases Research (IRDR) Journal*, 2019, doi 10.5582/irdr.2019.01031