

# SUBCLUSÃO INTESTINAL POR ENDOMETRIOSE

## INTESTINAL SUBOCCLUSION BY ENDOMETRIOSIS

João Batista Claro de **OLIVEIRA-JUNIOR**<sup>1</sup>, Cristina Terumy **OKAMOTO**<sup>2</sup>, Fernanda Marcondes **RIBAS**<sup>2</sup>, Gleyne Lopes Kujew **BIAGINI**<sup>2</sup>, Flavia Vernizi **ADACHI**<sup>2</sup>, Jurandir Marcondes **RIBAS-FILHO**<sup>1,2</sup>

REV. MÉD. PARANÁ 1661

### INTRODUÇÃO

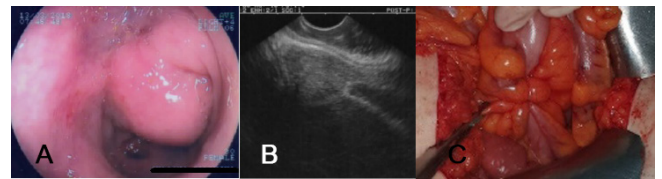
A endometriose geralmente ocorre em cerca de 15% de mulheres que menstruam<sup>1</sup>. O envolvimento gastrointestinal mais comum é encontrado no cólon sigmoide, reto e íleo terminal em 3-37% das mulheres<sup>2</sup>. A proliferação e infiltração da parede intestinal com implantes endometriais podem causar reação fibrótica com formação de estenoses e aderências, provavelmente pelo efeito de influências hormonais cíclicas da menstruação. Eventualmente, isso pode levar à obstrução intestinal, sangramento intestinal e dor abdominal recorrente<sup>3</sup>. Em casos mais precocemente diagnosticados, o tratamento clínico com uso de agentes hormonais é amplamente defendido<sup>10</sup>. O tratamento cirúrgico é indicado principalmente para casos mais avançados, elegendo-se, sempre que possível, a abordagem laparoscópica<sup>10</sup>.

O objetivo desse relato é apresentar a ressecção cirúrgica de endometriose intestinal profunda de cólon sigmoide com quadro principal de suboclusão e enterorragia.

### RELATO DO CASO

Mulher com dor abdominal não diagnosticada com início há três anos. Era tipo cólica de forte intensidade, localizada em região hipogástrica, fossa ilíaca esquerda e raramente associava-se à náuseas e vômitos. Referia dispareunia. A origem das queixas se deu logo após cessar o uso de anticoncepcionais (etinilestradiol + ciproterona) e dienogeste na tentativa de engravidar. Por vezes o hábito intestinal alternava durante o mês entre constipação e fezes em fita com enterorragia e diarreia. As avaliações dos exames laboratoriais foram normais, exceto pela pesquisa positiva de sangue oculto nas fezes. No mesmo ano, ela foi submetida à ultrassonografia pélvica transvaginal, sem alterações significativas; em continuidade, foi realizada colonoscopia a qual evidenciou uma lesão subepitelial no sigmoide distal, sugestivo de endometriose intestinal (Figura A). As biópsias e exame histopatológico foram inconclusivos. Dois meses depois realizou ressonância magnética da pelve, também dentro dos limites da normalidade e encaminhada para a ecoendoscopia (Figura B) e biópsia ecoguiada; havia imagens sugestivas de endometriose profunda com infiltração intestinal e o anatomopatológico evidenciou células típicas de cólon sigmoide, negativo para células neoplásicas também pela imunoistoquímica. A paciente apresentou-se no ambulatório cirúrgico com dor abdominal, náuseas e constipação, normocorada, sinais vitais normais. O abdome estava discretamente distendido com relevância sobre o quadrante inferior esquerdo, mas sem sinais de irritação peritoneal. No toque retal, apresentava-se com tônus normal e ampola retal vazia sem sangue em dedo de luva. Foi então

programada eletivamente abordagem laparotômica exploratória que mostrou uma massa irregular de 3x2 cm anexada à serosa do sigmoide distal causando aderência entre serosas contíguas e angulação da alça (Figura C); demais órgãos pélvicos estavam sem alterações. Foi realizada colectomia segmentar regrada.



**FIGURA** – A) LESÃO SUBEPITELIAL SIGMOIDE; B) IMAGEM ECOENDOSCÓPICA DA LESÃO NA CAMADA E MUSCULAR; C) INTRAOPERATÓRIO DA ENDOMETRIOSE EM SIGMOIDE.

### DISCUSSÃO

A endometriose é caracterizada pela presença de tecido endometrial funcional que consiste em glândulas e estroma fora do útero<sup>10</sup>. A teoria da menstruação retrógrada de Sampson é a mais amplamente aceita. O tecido endometrial reflui através das tubas uterinas, implantando-se na superfície serosa dos órgãos abdominais e pélvicos, o que geralmente ocorre durante a menstruação<sup>3</sup>. No entanto, outras teorias e fatores imunológicos, genéticos e familiares, podem estar envolvidos na sua patogênese<sup>4</sup>. A endometriose geralmente apresenta dor pélvica, infertilidade e dispareunia<sup>5</sup>, mas geralmente pode não ter clínica específica. Devido ao envolvimento distal do sigmoide, a paciente teve dor pélvica recorrente com náuseas e enterorragias associadas aos episódios de diarreia.

Muitas doenças gastrointestinais, incluindo obstrução do intestino delgado, doença inflamatória do intestino e neoplasia, tornam o diagnóstico pré-operatório mais ilusório devido às semelhanças clínicas<sup>6</sup>. Sintomas recorrentes são a marca registrada desta doença<sup>7</sup>. A endometriose do intestino grosso distal é causa frequente de obstrução intestinal, variando de 30-37% de todos os casos com envolvimento intestinal<sup>8</sup>. A incidência de ressecção intestinal por obstrução intestinal é de 0,7% para endometriose abdominopélvica. Entretanto, deve-se suspeitar de endometriose do intestino em jovens nulíparas com dor abdominal, em conjunto com sinais de obstrução e enterorragia<sup>9</sup>.

A endoscopia diagnóstica tem alcançado resultados cada vez mais relevantes com introdução da ecoendoscopia permitindo biópsias ecoguiadas. Neste caso, a ultrassonografia, ressonância e biópsias não contribuíram em mostrar qualquer doença inflamatória ou neoplásica. No entanto, a colonoscopia

e a ecoendoscopia acrescentaram de forma relevante sugerindo o diagnóstico e afastando demais diagnósticos diferenciais para o caso. O grande destaque continua sendo a laparoscopia, que é considerada padrão-ouro. O diagnóstico pode ser confirmado apenas na histologia. A endometriose gastrointestinal é geralmente encontrada como achado incidental na exploração abdominal. Casos assintomáticos e levemente sintomáticos podem ser tratados com terapia hormonal<sup>10</sup>.

A suspeita de malignidade, bem como os casos obstrutivos agudos, pode justificar ressecção radical<sup>11</sup>. O manejo deve incluir terapia hormonal e procedimento cirúrgico. O primeiro

tratamento com danazol ou análogos do hormônio liberador de gonadotrofina pode ser usado em pacientes sem obstrução. No entanto, a ressecção do intestino envolvido continua sendo a opção de tratamento para casos complicados ou não resolvidos<sup>11</sup>. Neste caso, a paciente teve história prolongada de sintomas recorrentes por anos com quadro repetidos de obstrução parcial, enterorragia e imagem endoscópica mostrando massa causando subobstrução do sigmoide, daí o motivo do tratamento cirúrgico.

## REFERÊNCIAS

1. Pishvaian AC, Ahlawast SK, Garvin D, Haddad NG. Role of EUS-guided FNA in the diagnosis of symptomatic rectosigmoid endometriosis. *Gastrointest Endosc*. 2006;63:331-5.
2. Sciumè C, Geraci G, Pisello F, Li Volsi F, Facella T, Modica G. Endometriosis intestinale: Una causa oscura di rettorragia ciclica. *Ann Ital Chir*. 2004;75:379-84.
3. De Falco M. [A endometriose extra-uterina está confinada à esfera ginecológica? Uma revisão crítica da experiência em uma unidade de cirurgia geral] *G Chir*. 2007; 28 (3): 83-92.
4. De Bree E. Obstrução intestinal aguda causada por endometriose que simula carcinoma sigmóide. *Acta Gastroenterol Belg*. 1998; 61 (3): 376-378.
5. Sagae U.E, Lopasso F, Abrão M.S, Cavalli N, Rodrigues J.J.G. Endometriose do trato gastrointestinal - correlações clínicas e laparoscópicas. *Rev bras. colo-proctol*. v.27 n.4 Rio de Janeiro out./dez. 2007
6. Bassi MA, Podgaec S, Dias JA Jr, D'Amico Filho N, Petta CA, Abrao MS. Quality of life after segmental resection of the rectosigmoid by laparoscopy in patients with deep infiltrating endometriosis with bowel involvement. *J Minim Invasive Gynecol* 2011;18(06):730-733. Doi: 10.1016/j.jmig.2011.07.014
7. Darai E, Ackerman G, Bazot M, Rouzier R, Dubernard G. Laparoscopic segmental colorectal resection for endometriosis: limits and complications. *Surg Endosc* 2007;21(09):1572-1577. Doi: 10.1007/s00464-006-9160-1
8. Buldanlı MZ, Özemir İA, Yener O, Dölek Y. Arare case of acute mechanical intestinal obstruction: Colonic endometriosis. *Ulus Travma Acil Cerrahi Derg* 2020;26:148-151.
9. Acar T, Acar N, Çelik SC, Ekinci N, Tarcan E, Çapkinoğlu E. Endometriosis with the sigmoid colon/extragenital endometriosis. *Ulus Cerrahi Derg* 2015;31:250-2.
10. Allan Z. A case of endometriosis causing acute large bowel obstruction. *Int J Surg Case Rep* 2018;42:247-9.
11. Roman H, Bubenheim M, Huet E, Bridoux V, Zacharopoulou C, Darai E, Collinet P, Tuech JJ. Conservative surgery versus colorectal resection in deep endometriosis infiltrating the rectum: a randomized trial. *Hum Reprod*. 2018 Jan 1;33(1):47-57. doi: 10.1093/humrep/dex336.